

Martin Eggert, Christian Gernhardt

# Entfernung frakturierter Instrumente

## Eine Literaturübersicht



**INDIZES** *Instrumentenfraktur, Fragmententfernung, Prognose von Revisionen, Literaturübersicht*

Instrumentenfrakturen sind Gegenstand einer breiten Palette von Untersuchungen. Dazu gehören u. a. metallurgische Labortests, komplexe Finite-Elemente-Berechnungen, experimentelle Arbeiten an Kunststoffblöcken und an extrahierten Zähnen, Nachuntersuchungen in endodontischen Kliniken und Praxen, das Sammeln und Inspizieren nach endodontischer Behandlung zur Entsorgung bestimmter Instrumente, Übersichtsartikel mit breit angelegter und intensiver Darstellung des Themas und sehr umfangreichen Literaturverzeichnissen, Beobachtungen an ausgewählten Testbehandlern sowie Umfragen unter endodontisch tätigen Spezialisten und Allgemeinzahnärzten. Die folgende Zusammenstellung bevorzugt aktuelle Arbeiten mit möglichst hoher Evidenz. Thematisch befassen sich die ausgewählten Arbeiten mit den verschiedenen Frakturmechanismen, mit der Epidemiologie der Instrumentenfrakturen und besonders mit der Prognose und den Therapien nach Instrumentenfraktur.

**Martin Eggert**  
Dr. med. dent., MSc  
Lenzmannstr. 10  
58095 Hagen

**Christian Gernhardt**  
PD Dr. med. dent.  
Universitätspoliklinik für  
Zahnerhaltungskunde und  
Parodontologie  
Department für  
Zahn-, Mund- und  
Kieferheilkunde  
Martin-Luther-Universität  
Halle-Wittenberg  
Große Steinstraße 19  
06108 Halle/Saale

Kontaktadresse:  
Dr. Martin Eggert  
E-Mail: kontakt@  
gesunder-zahn.info

### ■ Einleitung

Aufbereitungsinstrumente brechen oder deformieren, wenn die angewandte Kraft die Stabilität des Instruments übersteigt, die an der dünnen Spitze am geringsten ist<sup>1-3</sup>. Insbesondere in gekrümmten Wurzelkanälen ist die Gefahr hoch, durch fortgesetzte Rotation eine Ermüdungsfraktur auszulösen<sup>4</sup>. Nicht zuletzt weil Instrumentenfragmente radiologisch sichtbar sind, gehören sie zu den gefürchtetsten Zwischenfällen endodontischer Tätigkeit.

als die Elastizitätsgrenze des Metalls, muss die Feile sich bleibend deformieren und dann brechen. Neben einem Torsionsbruch sind daher größere Deformationen zu finden. Zu Torsionsbrüchen führen nach Cheung<sup>1</sup> hoher Krafteinsatz bei kleinen Größen, das Fehlen eines Gleitpfads, Abweichen von der Crown-Down-Technik, Torsion sowie ein enger Radius der Kanalkurvatur. Roland et al.<sup>5</sup> zeigten, dass ein manuell angelegter Gleitpfad die Zahl der Torsionsbrüche hoch signifikant reduziert.

### ■ Torsionsbruch

Nach Cheung<sup>1</sup> entsteht ein Torsionsbruch, wenn eine Feile im Kanal eingeklemmt wird, während der Antrieb weiter rotiert. Falls das Drehmoment größer ist

### ■ Ermüdungsbruch

Ein Ermüdungsbruch entsteht bei fortgesetzten Rotationen einer Feile im gebogenen Kanal. Mit jeder halben Umdrehung wechselt die Belastung von Druck auf Zug und wieder zurück, wodurch sich mit

**Manuskript**  
Eingang: 26.09.2012  
Annahme: 30.10.2012



der Zeit minimale Gefügeänderungen in der Metallstruktur des Instruments ergeben. Ausgehend von mikroskopischen Oberflächenfehlern kommt es zur Rissbildung und letztlich zur Fraktur. Das typische Bild im Elektronenmikroskop enthält beim Ermüdungsbruch einen oder mehrere Ursprungspunkte, an jedem Ursprungspunkt beginnende Zonen langsamen Wachstums, eine glatte Bruchfläche schnellen Risswachstums, erkennbar an vielen mikroskopisch kleinen Dellen, und manchmal am Rand eine leicht deformierte Abrisskante<sup>1,3</sup>.

Im klinischen Gebrauch kommen praktisch immer Kombinationen beider Frakturarten vor, da keine Feile ganz ohne Reibung arbeiten kann und gerade Kanäle ohne Biegemomente die Ausnahme bilden.

## ■ Epidemiologie

Zur Häufigkeit von Instrumentenfrakturen liegen viele, teilweise sehr widersprüchliche Daten vor. Mandel et al.<sup>6</sup> untersuchten den Einfluss der Erfahrung des Anwenders auf die Frakturrate bei der Aufbereitung. Sie ließen in einem Experiment an artifiziellen Kanälen in Kunststoffblöcken Endodontologen und Allgemeinzahnärzte ihre ersten Erfahrungen mit rotierender NiTi-Aufbereitung sammeln. Die Frakturrate lag insgesamt bei 16,8 % (21 von 125) der verwendeten Instrumente. Wissensstand und Erfahrung der Anwender spiegelten sich sehr deutlich in den Frakturaten wider. In der Lernperiode, den ersten 13 von 25 präparierten Wurzelkanälen, frakturierten signifikant mehr Instrumente als in der folgenden Anwendungsphase (12 Wurzelkanäle).

Parashos et al.<sup>2</sup> untersuchten 7.159 ausrangierte Nickel-Titan-Feilen 8 verschiedener NiTi-Systeme aus den Praxen von 14 Endodontologen aus 4 Ländern. Zwei Zahnärzte benutzten die Feilen solange, bis sie stumpf oder defekt waren, 8 Kollegen benutzten die Feilen für je 3 bis 5 Fälle, und 4 Behandler benutzten die Feilen für nur einen einzigen Fall. Bleibende Deformationen als Vorstufen von Frakturen zeigten 12 % der Feilen. Weitere 5 % der Feilen waren frakturiert, 1,5 % Torsionsfrakturen und 3,5 % Ermüdungsbrüche<sup>2</sup>.

Drei Anwender hatten für insgesamt 930 untersuchte Instrumente durch Kerben an den Schäften

die Anzahl der Anwendungen dokumentiert. Davon waren 69 Instrumente frakturiert. Von diesen waren 10 % bei der ersten Anwendung frakturiert, wobei statistisch nicht zwischen Frontzähnen mit geradem Kanal und Molaren mit 4 stark gekrümmten Kanälen differenziert wurde, 23 % der Feilen brachen bei der zweiten Anwendung, 14 % bei der dritten, 26 % bei der vierten, 7 % bei der fünften und die übrigen 20 % der Feilen brachen bei der sechsten oder weiteren Anwendungen. Im Durchschnitt traten hier Deformationen nach 3,1, Torsionsfrakturen nach 3,6 und Ermüdungsfrakturen nach 3,8 Anwendungen auf. Den größten und hoch signifikanten ( $P < 0,001$ ) Einfluss auf die Frakturrate hatte die Person des Zahnarztes bzw. sein Modus des Ausmusterens benutzter Feilen. Mit zunehmender Anzahl der Anwendungen stieg die Quote der defekten Feilen steil an, was für Frakturen, für Deformationen und für die Defekte insgesamt galt. Die Frakturrate variierte auf den Anwender bezogen zwischen 0 % und 39 % der ausrangierten Feilen, die Deformationsrate zwischen 3 % und 89 %. Unterschiede in den Defektraten zwischen den Instrumententypen wurden ebenfalls registriert, sie waren aber weit weniger deutlich als die Unterschiede zwischen den Anwendern<sup>2</sup>.

Cheung<sup>1</sup> bündelte 15 Untersuchungen zur Häufigkeit von Instrumentenfrakturen. Die Quoten lagen zwischen 0,25 % und 23 % der untersuchten benutzten Instrumente. Zwischen 44 % und 92 % der Frakturen waren Ermüdungsbrüche. Je öfter die Feilen verwendet wurden, desto häufiger traten Ermüdungsbrüche auf. Wu et al.<sup>7</sup> befassten sich mit aussortierten mehrfach benutzten ProTaper-Feilen (Dentsply Maillefer, Konstanz). In 2,6 % der behandelten Zähne und 1,1 % der präparierten Wurzelkanäle frakturierte ein Instrument, 54 % der Frakturen ereigneten sich in stark gekrümmten Kanälen, 91,4 % im apikalen Kanaldrittel. Am häufigsten frakturierte die F3-Feile. Da Cunha Peixoto et al.<sup>8</sup> untersuchten zwei Feilentypen gleicher chemischer Zusammensetzung desselben Herstellers, ProFile GT und GTX-Feilen (Dentsply Maillefer). Unterschiede im Feilendesign bewirken, dass GTX-Feilen eine signifikant höhere Stabilität gegen Ermüdungsfrakturen aufweisen und zugleich eine signifikant geringere Stabilität gegen Torsionsfrakturen. Cheung et al.<sup>9</sup> untersuchten 736 ProTaper-Feilen für Handbetrieb und für maschinellen Antrieb. Die Quote der Frakturen



war mit je 14 % etwa gleich; während die Feilen für Handbetrieb überwiegend Torsionsbrüche aufwiesen, hatten die maschinell betriebenen Feilen signifikant mehr Ermüdungsfrakturen erlitten. Shen et al.<sup>10</sup> untersuchten 401 aussortierte ProTaper-Handfeilen aus 17 Monaten Behandlung in der endodontischen Klinik Wuhan. Die maximale Zahl der Einsätze pro Feile war auf 4 Molaren oder 10 Prämolaren oder 50 Frontzähne begrenzt. 86 Instrumente (22 %) waren defekt, 7 % deformiert und 14,5 % frakturiert, davon 62 % mit Torsionsbrüchen.

Plotino et al.<sup>4</sup> beschrieben eine Versuchsapparatur, die durch individuell sehr exakt mit nur 0,2 mm Spiel für jede nach Maß hergestellte Metallführung den Radius der Biegung im Versuchsablauf reproduzierbar und valide definierte. Damit wurden Messwerte zu Ermüdungsfrakturen erstmals vergleichbar. Kim et al.<sup>11</sup> testeten 4 Typen von NiTi-Feilen in der von Plotino et al.<sup>4</sup> entwickelten Apparatur und zählten die Anzahl der Rotationen bis zum Eintritt einer Ermüdungsfraktur bei einem Radius von 6 mm und einer Krümmung von 40° für Helix (DiaDent, Almere, Niederlande), ProTaper F1, RaCe (FKG Dentaire, LaChaux-de-Fonds, Schweiz) und Twisted File (Sybron Endo, Orange, CA, USA). Die Ermüdungsfraktur trat je Feilentyp nach 235, 410, 514 oder erst nach 731 Umdrehungen auf. Bei den üblichen Aufbereitungsdrehzahlen von 300 UpM entspricht das Überlebensdauern der Feilen von 47 Sekunden bis zu maximal 2 Minuten 26 Sekunden. Die Vergütung der Oberfläche durch Elektropolitur erhöhte die Frakturresistenz der Feile signifikant. Die Herstellungsweise durch Verdrillen (Twisted File) ergab eine höhere Fraktur-Resistenz als das übliche Fräsen aus dem vollen Rohling.

Iqbal et al.<sup>12</sup> untersuchten 4.865 endodontische Behandlungen von postgraduierten Studenten der Universität Pennsylvania aus den Jahren 2000 bis 2004. Die Frakturrate lag – bei im Durchschnitt 8-maliger Anwendung – für Handfeilen bei 0,25 % und für rotierende NiTi-Feilen bei 1,68 % der Instrumente; insgesamt kam es zu 81 Instrumentenfrakturen. Davon ereigneten sich 67 (82,7 %) im apikalen Drittel, 12 (14,8 %) im mittleren Drittel und 2 (2,5 %) im koronalen Drittel des Wurzelkanals. Die Frakturrate war am höchsten in den mesialen Wurzeln der unteren (55,5 %) und oberen (33,3 %) Molaren. Nach Iqbal et al.<sup>12</sup> handelte es sich bei der

Mehrzahl der Instrumentenfrakturen um Ermüdungsbrüche. Die Verwendung eines Motors mit Drehmomentregulation konnte nur den kleinen Anteil von Torsionsbrüchen beeinflussen, und dies vorrangig bei den kleinen Größen 10 bis 20. Der Nutzen eines solchen Antriebs war daher beschränkt.

In den Studien von Peters et al.<sup>13</sup> sowie Sonntag und Peters<sup>14</sup> reduzierte 3 % bzw. 5,25 % NaOCl-Lösung die Frakturresistenz aller getesteten NiTi-Instrumente signifikant, und zwar sowohl bei der zum Spülen optimalen Temperatur von 60°C wie auch schon bei 20°C.

Madarati et al.<sup>15</sup> befragten 170 britische Endodontologen und 330 britische Allgemeinzahnärzte zu ihren Erfahrungen und Ansichten bezüglich Instrumentenfrakturen. 75 % der Befragten antworteten, darunter 82,8 % der Endodontologen und 70,9 % der Allgemeinzahnärzte. 92,6 % der Endodontologen und 65 % der Allgemeinzahnärzte benutzten rotierende NiTi-Instrumente. 10,4 % der Endodontologen und 27 % der Allgemeinzahnärzte hatten nicht an praktischen Kursen zur Erlernung der NiTi-Aufbereitungstechniken teilgenommen. Am häufigsten brachen NiTi-Feilen. 94,8 % der Endodontologen und 85,1 % der Allgemeinzahnärzte hatten bereits Instrumentenfrakturen festgestellt. Als Ursachen der Frakturen nannten die Befragten an erster Stelle die Häufigkeit der Anwendung derselben Feilen sowie die Erfahrung und Geschicklichkeit des Behandlers. An zweiter Stelle kam die Kanalana-tomie (insbesondere Obliterationen, Blockaden, Krümmungen), an dritter Stelle das Instrumentendesign, an vierter Stelle herstellerbezogene Gesichtspunkte, wie Produktionsbedingungen und Endkontrollen, und an fünfter Stelle Randbedingungen der Anwendung, wie Kanalspülungen und Sterilisationen der Instrumente.

## ■ Management der Frakturen

Teil 2 der Studie von Madarati et al.<sup>16</sup> befasste sich mit dem Umgang der Kollegen mit Instrumentenfrakturen.

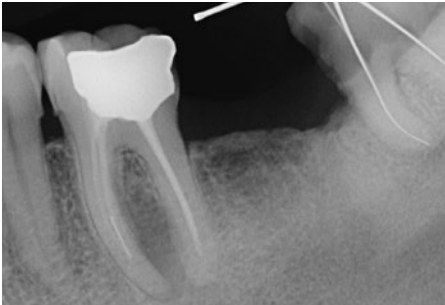
Im koronalen Kanaldrittel würden 94 % der Endodontologen und 86,9 % der Allgemeinzahnärzte versuchen, das Fragment zu entfernen, im mittleren Drittel 74,6 % der Endodontologen und 48 % der

Allgemeinzahnärzte. 29,6 % der Befragten würden versuchen, das Fragment zu passieren. Bei einer Fraktur im apikalen Drittel würden 25,9 % der Endodontologen und 14 % der Allgemeinzahnärzte das Fragment entfernen wollen. Zum Spezialisten überweisen würden 21 % der Allgemeinzahnärzte.

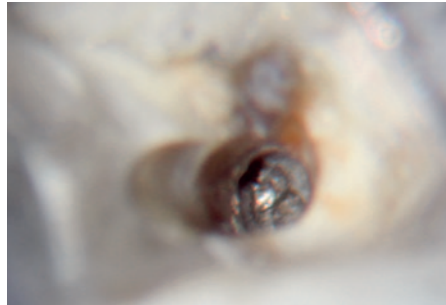
### ■ Erfolgsraten bei der Entfernung von Fragmenten

Im koronalen Drittel erreichten 89,9 % der Endodontologen und 38,7 % der Allgemeinzahnärzte

sehr guten Erfolg, d. h. 76 bis 100 % der Fragmente konnten entfernt werden. Guten Erfolg (51 bis 75 % entfernte Fragmente) erreichten 99,2 % der Endodontologen und 64,4 % der Allgemeinzahnärzte. Im mittleren Drittel erreichten 36,4 % der Endodontologen und 7,5 % der Allgemeinzahnärzte sehr guten Erfolg. Mindestens 50 % Erfolg erreichten 70,5 % der Endodontologen und 20,3 % der Allgemeinzahnärzte. Im apikalen Drittel erreichten 79,1 % aller Befragten eine eher bescheidene Erfolgsrate zwischen 1 und 25 %. Über 50 % Erfolg im apikalen Kanaldrittel gaben 12 % der Endodontologen und 2,8 % der Allgemeinzahnärzte an (Abb. 1).



**Abb. 1a** Insuffiziente Wurzelfüllung an Zahn 36 15 Jahre nach der Erstbehandlung mit einem ca. 4 mm langen Fragment am Übergang vom mittleren zum apikalen Drittel der mesialen Wurzel. Ausgedehnte Parodontitis apicalis chronica an der mesialen Wurzel. Es besteht die Indikation zur Revision mit Entfernung des Fragments.



**Abb. 1b** 20-fache Vergrößerung und Ausleuchtung mit Xenon-Licht mit dem OPMI: Das Fragment befindet sich im mesio-lingualen Kanal. Ein geradliniger Zugang ist angelegt und das Instrumentenende im Zentrum der „Staging Platform“ sichtbar.



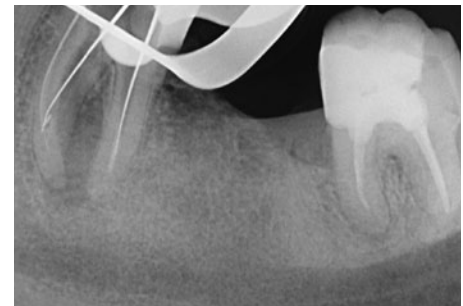**Abb. 1c** Entgegen dem Uhrzeigersinn umkreist die feine Ultraschallspitze das Fragment, um es loszudrehen.



**Abb. 1d** Das Fragment klemmt fest im Bereich der Kanalbiegung. Es entstammt daher einer Torsionsfraktur. Erst nachdem etwa 2 mm tief Dentin rings um das Fragment abgetragen wurde, löst sich das Fragment.



**Abb. 1e** Der entfernte Feilenrest ist nur 2 mm lang. Das Fragment ist unter der Einwirkung des Ultraschalls erneut frakturiert. Der Entfernungsversuch wurde an diesem Punkt abgebrochen, da das Restfragment jenseits der nach bukkal weisenden Kurve nicht mehr sichtbar war.



**Abb. 1f** Im mesio-bukkalen Kanal hat eine Feile die Konfluenz der Kanäle passiert. Der Silberstift im mesio-lingualen Kanal hat den Feilenrest passiert und erreicht ebenfalls die Konfluenz. Damit besteht die Chance, eine vollständige Desinfektion des Kanalsystems zu erreichen.





## ■ Entfernungstechniken

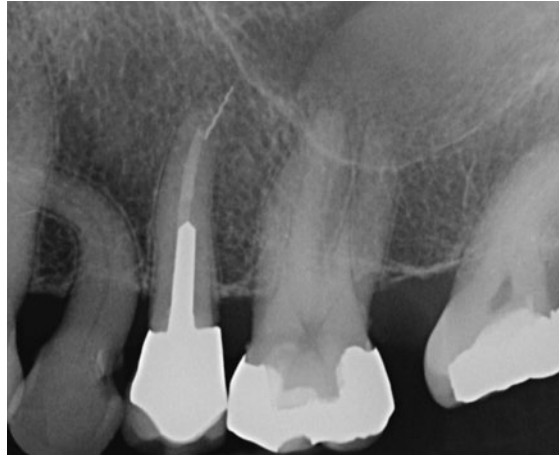Ein Mikroskop nutzten 85,7 % der Endodontologen und 10,5 % der Allgemeinzahnärzte<sup>16</sup>. Am häufigsten entfernt wurden Fragmente mithilfe feiner Ultraschallspitzen, wie von Ruddle<sup>17,18</sup> beschrieben (Abb. 1a bis f). Unter Endodontologen hatte diese Technik über 98 % Verbreitung erlangt, unter Allgemeinzahnärzten 75,8 %. Die Masserann-Technik<sup>19</sup> wandten immerhin noch 35,4 % der Kollegen an.

Die Möglichkeiten, Risiken und Grenzen der Fragmententfernung waren der Mehrzahl der Befragten bewusst. Von allen Mitwirkenden hatten 40,5 % schon ein zweites Instrument im selben Kanal frakturiert, 46,5 % hatten schon mindestens eine Perforation verursacht, 67,4 % hatten nachträglich die Schwächung der betroffenen Wurzel als Komplikation eingestuft. Ein Instrument über den Apex extrudiert hatten 18,6 % der Befragten (Abb. 2).

## ■ Auswirkungen von Fragmententfernungen

Madarati et al.<sup>20</sup> untersuchten die vertikale Bruchlast bis zum Eintreten einer Vertikalfraktur an 75 extrahierten Prämolaren, bei denen zuvor ein 4 mm langes ProTaper-Fragment gezielt im apikalen Wurzel Drittel platziert worden war. Das Fragment selbst reduzierte die Stabilität nicht signifikant. Das Anlegen der Staging Plattform mit einem Gates Gliddenbohrer Gr. 5 (= 1,3 mm Ø) reduzierte die Stabilität des Zahns signifikant.

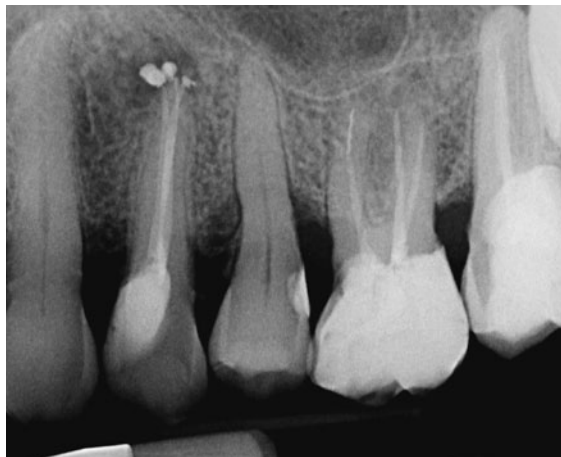In einer Folgestudie entfernten Madarati et al.<sup>21</sup> aus verschiedenen Wurzelabschnitten von Eckzähnen ProTaper F5-Instrumente und ermittelten den bei der Entfernung eingetretenen Gewichtsverlust an Dentin. Signifikante Unterschiede zwischen dem apikalen (46,04 mg), dem mittleren (27,7 mg) und dem koronalen Wurzel Drittel (13,5 mg) gingen einher mit ebenso signifikanten Unterschieden in der zur Auslösung einer vertikalen Wurzelfraktur führenden mittleren Kraft von 107,1 N (= 35,5 % der Stabilität der Kontrollgruppe) im apikalen Drittel, 152,6 N (= 50,6 % der Stabilität der Kontrollgruppe) im mittleren Drittel und 283,3 N (= 94,0 % der Stabilität der Kontrollgruppe) im koronalen Drittel.



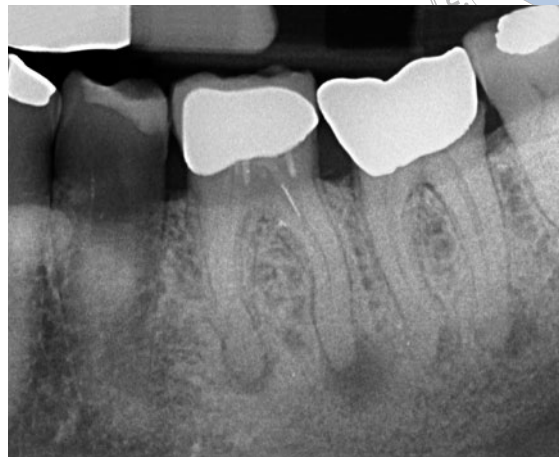**Abb. 2** Zahn 25 wurde 1992 endodontisch behandelt, mit gegossenem Stiftaufbau und VMK-Krone versorgt. Das ca. 3,5 mm lange Fragment eines Lentulo liegt zu einem Drittel im Wurzelkanal, zu zwei Dritteln im periapikalen Gewebe außerhalb des Sinus maxillaris. Der Zahn ist seit 1992 beschwerdefrei. Der Periapex erscheint normal. Weder eine orthograde Revision noch eine WSR sind indiziert.

## ■ Prognose bei Belassen eines Fragments

Panitvisai et al.<sup>22</sup> gingen der Frage nach, ob sich die Prognose eines Zahns durch das Verbleiben eines Instrumentenfragments im Vergleich zu einem Zahn ohne solch ein Instrumentenfragment verschlechtert. In einer umfassenden Literaturrecherche für den Zeitraum 1964 bis 2009 fanden sich zu dieser Frage 17 Studien, von denen allerdings nur 2 den strikten Einschlusskriterien standhielten. Spili et al.<sup>23</sup> untersuchten das Patientengut zweier endodontischer Spezialistenpraxen mit 7 Zahnärzten aus dem Zeitraum 1990 bis 2003. Sie fanden bei 8.460 Behandlungen 301 Fragmente in 277 (= 3,3 %) Zähnen. Davon waren 143 Patienten mit 146 ein Fragment enthaltenden Zähnen vollständig dokumentiert und wurden über mehr als 1 Jahr nachkontrolliert. Die Fragmente waren zu 78 % NiTi-Instrumente, 16 % Stahl-Instrumente, 4 % Pastenfüller und 2 % Spreader. Jedem Zahn wurde ein passender Vergleichszahn ohne Instrumentenfraktur gegenübergestellt, die Recallrate lag bei 52,7 %. Die Prognose der betroffenen Zähne wurde am stärksten beeinflusst durch das Vorhandensein oder Fehlen einer Parodontitis apicalis. Die Prognose mit belassenem Fragment war maximal – bei Vorliegen einer periapikalen Veränderung – 6 % schlechter als ohne Fragment. Die Gesamterfolgsrate von 91,8 % für Zähne mit belassenem



**Abb. 3** Zahn 26: Im apikalen Drittel der mesio-bukkalen Wurzel befindet sich seit 15 Jahren ein ca. 4 mm langes Fragment einer Hedströmfeile. Über der palatinalen Wurzel ist eine Transluzenz sichtbar. Daraus ergibt sich die Indikation zur orthograden Revision der Wurzelkanalbehandlung. Über den wahrscheinlich vorhandenen zweiten Kanal in der mesio-bukkalen Wurzel sollte eine Passage des Fragments versucht werden. Eine orthograde Entfernung des Fragments erscheint möglich, würde jedoch die Wahrscheinlichkeit einer Wurzellängsfraktur stark erhöhen und somit die Langzeitprognose eher verschlechtern als verbessern.



**Abb. 4** Zufallsbefund nach negativer Sensibilitätsprobe an einem beschwerdefreien Zahn 36. Eine Parodontitis apicalis liegt an beiden Wurzeln vor. Vor der Überkronung wurde die notwendige endodontische Behandlung nach der Instrumentenfraktur im koronalen Drittel abgebrochen bzw. unterlassen. Das Fragment ist leicht erreichbar und vermutlich einfach zu entfernen.

Fragment fällt nicht signifikant schlechter aus als bei Zähnen ohne Instrumentenfraktur mit 94,5 %, also nur 2,7 % Unterschied. Der Evidenzgrad dieser Studie beträgt Level 3 und wird von keiner anderen Studie übertroffen.

Die kontrollierte Fallstudie von Crump und Natkin<sup>24</sup> aus dem Jahr 1970 umfasste 53 Patienten. Der Effekt der Instrumentenfraktur auf die Prognose war hier noch geringer als bei Spili et al.<sup>23</sup>. Der Arbeit von Crump und Natkin<sup>24</sup> kommt ebenfalls Evidenzlevel 3 zu.

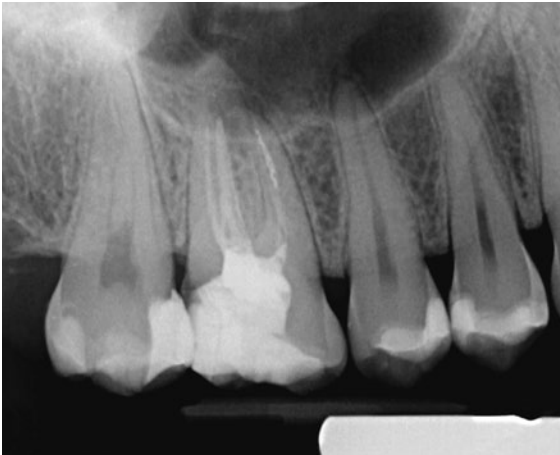Unter den Bedingungen einer Allgemeinpraxis kann nach Ahmad<sup>25</sup> die Prognose mit einem im Zahn verbliebenen Fragment um wesentlich mehr als 10 % verschlechtert sein, wenn der technische Standard der Aufbereitung und/oder der Standard der Desinfektion eingeschränkt sind (Abb. 3, 5 und 6).

Parashos und Messer<sup>3</sup> untersuchten in einer Auswertung von Studien zur Erfolgsquote ebenfalls den Einfluss belassener Instrumente auf das Behandlungsergebnis. Von 10 ausgewerteten Studien wiesen 5 keinerlei Einfluss eines belassenen Fragments auf die Erfolgsaussicht auf, in den übrigen 5 fiel die Erfolgsquote nur dann ab, wenn präoperativ eine periapikale Läsion vorlag. Am deutlichsten sank die Erfolgswahrscheinlichkeit in der Untersuchung von

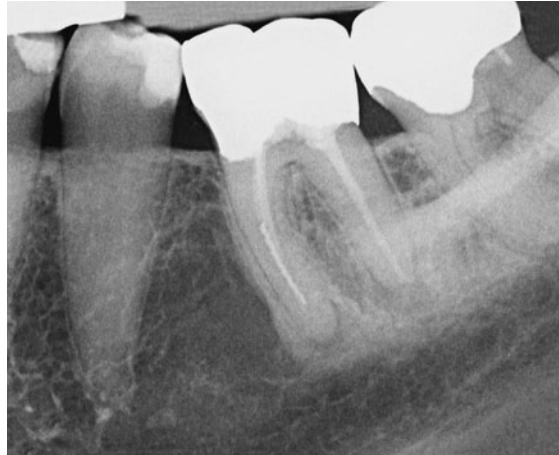Grossmann<sup>26</sup> von 89 % ohne auf nur noch 47 % mit Instrumentenfraktur.

Wenn sich die Instrumentenfraktur in einem frühen Stadium der Aufbereitung ereignet, bevor der Kanalabschnitt lateral und apikal des Fragments dekontaminiert werden konnte, legen die Beobachtungen und Schlussfolgerungen von Parashos und Messer<sup>3</sup> eine erhebliche Verschlechterung der Prognose nahe, wenn auch die Evidenz für die Bedeutung des Zeitpunkts der Fraktur noch nicht erbracht werden konnte.

Nach Parashos und Messer<sup>3</sup> ist die Prognose einer mangelhaft ausgeführten endodontischen Behandlung ohne Instrumentenfragment beträchtlich schlechter als die Prognose einer fachlich korrekten endodontischen Behandlung mit Instrumentenfragment. Eine sorgfältige Dekontamination gibt dem Zahn selbst mit dem im apikalen Drittel belassenen Instrumentenfragment eine günstige Prognose. Als Beleg für diese These zeigen Parashos und Messer<sup>3</sup> mit Röntgenbildern vollständig dokumentierte Fallbeispiele, in denen periapikale Transluzenzen trotz des apikal verbliebenen Instrumentenfragments nach fachgerechter Aufbereitung, Spülung und Füllung der erreichbar verbleibenden Kanalanteile nachweislich vollständig ausheilten.



**Abb. 5** Zahn 16: Das ca. 4 mm lange Fragment einer Hedströmfeile in der mesio-bukkalen Wurzel liegt am Übergang vom mittleren zum apikalen Kanaldrittel. Es sollte zunächst eine Passage des Fragments versucht werden; wenn dies nicht gelingt, sollte das Fragment mit der Methode von Ruddle entfernt werden. Der dafür notwendige geradlinige Zugang zum Fragment ist erreichbar.



**Abb. 6** Zahn 36 wurde 1995 endodontisch behandelt und überkront. Eine Parodontitis apicalis liegt an beiden Wurzeln vor. Ein ca. 6 mm langes Fragment einer Hedströmfeile liegt im mittleren und apikalen Drittel der mesialen Wurzel. Die Spitze ist ca. 3 mm vom Apex entfernt. Die orthograde Revision ist indiziert, dabei sollte das Fragment entfernt werden.

## ■ Diskussion

Unter Berücksichtigung des Umstands, dass Laborergebnisse sich nicht 1:1 auf den Patienten übertragen lassen, kommen die hier vorgestellten Untersuchungen zu Instrumentenfrakturen<sup>1-14</sup> dennoch alle zu nachvollziehbaren und relevanten Ergebnissen.

Viele Untersuchungen<sup>1-14</sup> machen deutlich, dass die Stabilität und Frakturresistenz auch der besten und aktuellsten Feilen endlich ist. Ein geradliniger Zugang zum Kanal, die Elimination der koronalen Kurvaturen und die Schaffung eines Gleitpfads bleiben Eckpfeiler erfolgreicher Wurzelkanalbehandlungen. Nach Cheung<sup>1</sup> trennt ein Faktor von über 100 die höchsten, also schlechtesten Frakturrate (28 %) von den niedrigsten und somit besten (0,25 %). Frakturrisiken lassen sich reduzieren, aber nicht eliminieren. Die in der Metallurgie des Nickel-Titan<sup>3,11</sup> begründete schnelle Materialermüdung bringt jede Feile in absehbarer kurzer Zeit<sup>4,11</sup> an den Rand der Fraktur. So leicht und so schnell ein Instrument frakturiert, so mühsam ist die Entfernung des Bruchstücks. Mehrere Studien belegen, dass der Behandler den entscheidenden Faktor für die Häufigkeit der Frakturen darstellt (Abb. 5)<sup>2,6,15,16</sup>.

## ■ Prognosen und Therapien nach Instrumentenfraktur

Sorgfältig geplante randomisierte klinische Studien bzw. deren Reviews erreichen mit den Evidenzgraden 1 und 2 die höchste Überzeugungskraft. Die Fraktur eines Wurzelkanalinstruments ist ein ungeplanter Zwischenfall im Ablauf der endodontischen Behandlung. Aus ethischen Gründen sind somit die Evidenzgrade 1 und 2 für Aussagen über Instrumentenfrakturen generell nicht zu erreichen. Für die Fragestellung, wie sich die Langzeitprognose eines endodontisch behandelten Zahns durch die Fraktur eines Instruments ändert, erreichen kontrollierte prospektiv angelegte Fallstudien mit dem Evidenzlevel 3 die beste mögliche Validität<sup>27</sup>.

Die bisher einzigen kontrollierten Fallstudien sind die Untersuchungen von Crump und Natkin<sup>24</sup> aus dem Jahr 1970 und die von Spili et al.<sup>23</sup> aus dem Jahr 2004. Nur diesen ist das Evidenzlevel 3 zuzuordnen. Die Studie von Crump und Natkin<sup>24</sup> ist gut kontrolliert, hat aber mit 53 Fragmenten eine schmale statistische Basis und ist schon 42 Jahre alt, womit sie zu den heutigen Techniken keine Aussage mehr machen kann. Die Studie von Spili et al.<sup>23</sup> aus dem Jahr 2005 ist aktuell und gut kontrolliert, aber die Recallquote



beträgt nur 52,7 %. Die berichtete Erfolgsquote von 91,8 % mit belassenen Instrumentenfragmenten und 94,5 % ohne solche steht daher auf einem dünnen Fundament, ist aber bislang das Beste, was die Wissenschaft zum richtigen Umgang mit Instrumentenfrakturen zu sagen hat (Abb. 6).

## ■ Schlussfolgerungen

Oft genug werden Zahnärzte vor der Frage stehen, ob sie ein Fragment im Zahn belassen oder einen Entfernungsversuch beginnen sollen. Aus den vorgestellten Untersuchungen ergibt sich das Resümee, dass Chancen und Risiken des Entfernungsversuchs realistisch in der Weise abgewogen werden sollten, dass für die im – nicht immer sicheren – Erfolgsfall mögliche geringe Verbesserung der Prognose durch das Entfernen des Fragments auch nur ein überschaubares kleines Risiko in Kauf genommen werden sollte (Abb. 2 bis 6). Wenn ein Fragment passiert werden kann, lässt sich damit in vielen Fällen das mikrobiologische Ziel der Behandlung mit wenig Substanzverlust und entsprechend wenig Risiko zufriedenstellend erreichen. Hauptziele der endodontischen Behandlung bleiben immer – mit wie ohne Fragment – die Desinfektion des gesamten Kanalsystems, der Erhalt der Zahnschubstanz und der Schutz vor Reinfektion sowie auf lange Sicht der Schutz vor Frakturen. Stabilitätsverluste, wie die von Madarati et al.<sup>20,21</sup> errechneten Schwächungen der Wurzel im mittleren und apikalen Drittel, lassen sich für die Entfernung eines Fragments in der Regel nicht rechtfertigen.

Wird ein Fragment belassen, sollte eine radiologische Kontrolle in 6-Monatsintervallen für die ersten 2 Jahre und danach in 2-Jahresintervallen erfolgen. So kann für den Fall, dass sich eine Parodontitis apicalis entwickelt, rechtzeitig die geeignete Therapie begonnen werden.

Das Spektrum der technischen Möglichkeiten, die Qualität des Mikroskops und der Beleuchtung, das operative Geschick und die Erfahrung des einzelnen Behandlers haben ebenfalls großen Einfluss darauf, wo bei jedem einzelnen Patienten die Grenze zwischen Belassen und Entfernen eines Instrumentenfragments zu ziehen ist.

## ■ Literatur

- Cheung GSP. Instrument fracture: mechanisms, removal of fragments, and clinical outcomes *Endodontic Topics* 2009; 16:1–26.
- Parashos P, Gordon I, Messer HH. Factors influencing defects of rotary nickel-titanium endodontic instruments after clinical use. *J Endod* 2004;30:722–725.
- Parashos P, Messer HH. Rotary NiTi instrument fracture and its consequences. *J Endod* 2006;32:1031–1043.
- Plotino G, Grande NM, Cordaro M, Testarelli L, Gambarini G. A review of cyclic fatigue testing of nickel-titanium rotary instruments. *J Endod* 2009;35:1469–1476.
- Roland DD, Andelin WE, Browning DF, Hsu GH, Torabinejad M. The effect of preflaring on the rates of separation for 0.04 taper nickel titanium rotary instruments. *J Endod* 2002;28:543–545.
- Mandel E, Adib-Yazdi M, Benhamou LM, Lachkar T, Mesgouez C, Sobel M. Rotary Ni-Ti profile systems for preparing curved canals in resin blocks: influence of operator on instrument breakage. *Int Endod J* 1999;32:436–443.
- Wu J, Lei G, Yan M, Yu Y, Yu J, Zhang G. Instrument separation analysis of multi-used ProTaper Universal rotary system during root canal therapy. *J Endod* 2011;37:758–763.
- da Cunha Peixoto IF, Pereira ES, da Silva JG, Viana AC, Bueno VT, Bahia MG. Flexural fatigue and torsional resistance of ProFile GT and ProFile GT series X instruments. *J Endod* 2010;36:741–744.
- Cheung GS, Bian Z, Shen Y, Peng B, Darvell BW. Comparison of defects in ProTaper hand-operated and engine-driven instruments after clinical use. *Int Endod J* 2007;40:169–178.
- Shen Y, Bian Z, Cheung GS, Peng B. Analysis of defects in ProTaper hand-operated instruments after clinical use. *J Endod* 2007;33:287–290.
- Kim HC, Yum J, Hur B, Cheung GS. Cyclic fatigue and fracture characteristics of ground and twisted nickel-titanium rotary files. *J Endod* 2010;36:147–152.
- Iqbal MK, Kohli MR, Kim JS. A retrospective clinical study of incidence of root canal instrument separation in an endodontics graduate program: a PennEndo database study. *J Endod* 2006;32:1048–1052.
- Peters OA, Roehlike JO, Baumann MA. Effect of immersion in sodium hypochlorite on torque and fatigue resistance of nickel-titanium instruments. *J Endod* 2007;33:589–593.
- Sonntag D, Peters OA. Effect of prion decontamination protocols on nickel-titanium rotary surfaces. *J Endod* 2007; 33:442–446.
- Madarati AA, Watts DC, Qualtrough AJ. Opinions and attitudes of endodontists and general dental practitioners in the UK towards the intracanal fracture of endodontic instruments: Part 1. *Int Endod J* 2008;41:693–701.
- Madarati AA, Watts DC, Qualtrough AJ. Opinions and attitudes of endodontists and general dental practitioners in the UK towards the intra-canal fracture of endodontic instruments. Part 2. *Int Endod J* 2008;41:1079–1087.
- Ruddle CJ. Broken instrument removal. The endodontic challenge. *Dent Today* 2002;21:70–72, 74, 76 passim.
- Ruddle CJ. Nonsurgical retreatment. *J Endod* 2004;30: 827–845.
- Masserann J. L'extraction des fragments de tenons intraradiculaires. *Actualites Odonto-stomatologiques* 1966;75: 392–420.
- Madarati AA, Qualtrough AJ, Watts DC. Effect of retained fractured instruments on tooth resistance to vertical fracture with or without attempt at removal. *Int Endod J* 2010;43: 1047–1053.
- Madarati AA, Qualtrough AJ, Watts DC. Vertical fracture resistance of roots after ultrasonic removal of fractured instruments. *Int Endod J* 2010;43:424–429.



22. Panitvisai P, Parunnit P, Sathorn C, Messer HH. Impact of a retained instrument on treatment outcome: a systematic review and meta-analysis. J Endod 2010;36:775-780.
23. Spili P, Parashos P, Messer HH. The impact of instrument fracture on outcome of endodontic treatment. J Endod 2005;31:845-850.
24. Crump MC, Natkin E. Relationship of broken root canal instruments to endodontic case prognosis: a clinical investigation. J Am Dent Assoc 1970;80:1341-1347.
25. Ahmad IA. Rubber dam usage for endodontic treatment: a review. Int Endod J 2009;42:963-972.
26. Grossmann LI. Guidelines for the prevention of fracture of root canal instruments. Oral Surg Oral Med Oral Pathol 1969;28:746-752.
27. Levels of Evidence; Center of Evidence Based Medicine www.cebm.net; abgerufen am 29. Mai 2012.

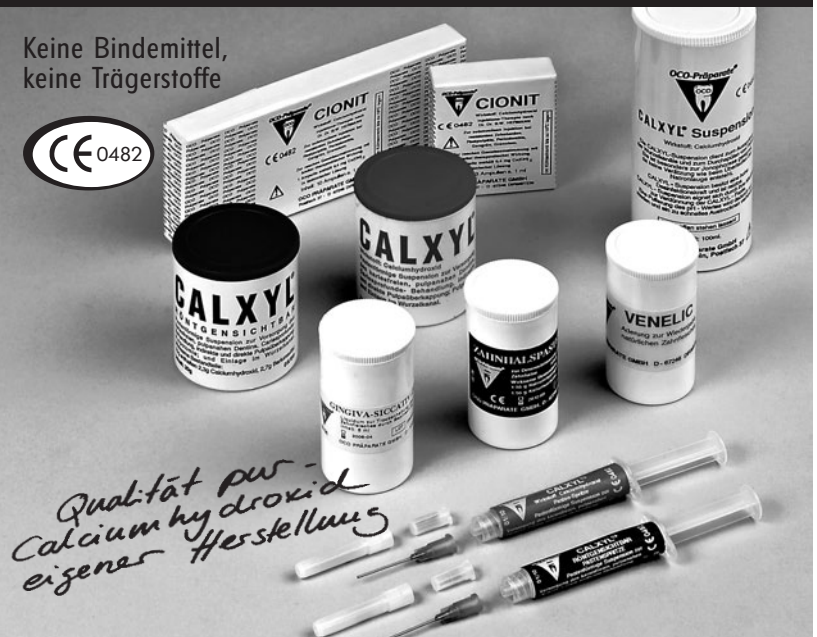## Removal of fractured instruments: A review of the literature

**KEYWORDS** Root canal instrument fracture, root canal instrument separation, prognosis of retreatment, literature review

Fractures of root canal instruments are the subject of a wide range of investigations. Among the different approaches are metallurgic tests in the laboratory, finite element calculations, experimental treatments on resin blocks, on resin blocks and on extracted teeth. The literature reviewed includes epidemiologic research, investigations on discarded instruments, reviews with comprehensive collections of literature, as well as monitoring of selected test practitioners and enquiries among general practitioners and endodontic specialists. A selection of recent investigations is presented with special respect to the evidence of the results. The review arranges the literature with a focus on etiology, epidemiology, prognosis, and therapy of instrument fractures.

# OCO-Präparate®

Keine Bindemittel,  
keine Trägerstoffe



*Qualität pur -  
Calciumhydroxid  
eigener Herstellung*

## von Forschung und Praxis in ihrer Wirkung bestätigt

...sichert volle Verfügbarkeit von Calciumhydroxid.

**CALXYL® • CALXYL® röntgensichtbar**  
**CALXYL® Pastenspritze**  
**CALXYL® Pastenspritze röntgensichtbar**

**Original nach Dr. Dr. B. W. Hermann**  
Calciumhydroxid-Präparat zur Wurzelbehandlung und Wurzelfüllung. Zur Wurzelbehandlung und Wurzelfüllung unübertroffen. Höchster Wirkstoffgehalt (pH > 12,6). Die pastenförmige Suspension ist ein international anerkanntes Pulpenschutzmittel zur Versorgung des kariesfreien, pulpanahen Dentins, Kariesprofundabehandlung, indirekten und direkten

Pulpaüberkappung, Pulpotomie und Einlage im Wurzelkanal.

**Indikationen:** Zur Zahnwurzelbehandlung, spez. Vitalüberkappungen, Vitalamputationen und Vitalkonservierung. Als Schutzschicht auf Zahnstumpf bei Überkronungen.

### CALXYL®-Suspension

Calciumhydroxid-Suspension zur Wurzelkanal-Desinfektion.  
**Indikationen:** Irrigation der Wurzelkanäle. Ausspülen von Fistelgängen, zur Jodphorese anstelle der NaOH.

### CIONIT

Die Injektions-Therapie zur Behandlung resistenter Zahnherde und Gewebsumstimmung, nach Dr. Dr. B. W. Hermann.  
**Indikationen:** Rasche Gewebsumstimmung mit breiter therapeutischer Wirkung bei Restpulpitis, Gangrän, Granulom. Spontane Schmerz beseitigung bei apikaler Parodontitis.

### Zahnhaltpaste

Eine Paste, die eine nachhaltige Desensibilisierung der empfindlichen Zahnhäse erreicht.  
**Indikationen:** Dentinhyperaesthesie durch Abnutzung, Abschnürung, Abschleifen, Frakturflächen, Initialkaries.

### GINGIVA-SICCATIV

flüssiger Cofferdam  
**Indikationen:** Der flüssige Cofferdam hält den Zahnfleischraum trocken vor dem Einzementieren von Kronen und Brücken.

### VENELIC-ADERUNG

Aderung zur Wiedergabe eines natürlichen Zahnfleisches bei Prothesen.

Literatur auf Anforderung

OCO Präparate®



## OCO Präparate GmbH

Postfach 37 · D-67246 Dirmstein/Pfalz · Tel. 06238/9 26 81-0 · Fax 9 26 81-12  
e-mail: info@oco-praeperate.de · www.oco-praeperate.de